

Patienteninformation

Früherkennung des Mundhöhlenkrebses



Bösartige Erkrankungen der Mundschleimhaut (Mundhöhlenkrebs) entstehen nicht plötzlich „über Nacht“, sondern entwickeln sich aus Vorstufen über einen langen Zeitraum von Monaten und manchmal Jahren. Diese Vorstufen sind häufig für den Fachmann mit dem bloßen Auge erkennbar. Durch eine regelmäßige Untersuchung des Mundes können Vorstufen erkannt und anschließend auch beseitigt werden.

Da es ganz verschiedene Erkrankungen der Mundschleimhaut gibt, kann es manchmal aber schwierig sein, gefährliche Formen von ungefährlichen zu unterscheiden. Aus diesem Grunde haben die Zahnärztliche Zentralstelle Qualitätssicherung und eine Reihe von Fachgesellschaften Empfehlungen und Hilfen für die Erkennung von gefährlichen Schleimhauterkrankungen formuliert. Dieses Informationsblatt soll Ihnen eine kurze Zusammenfassung dieser Empfehlungen vermitteln.

Was sind die Grundregeln für das Verhalten bei Mundschleimhautveränderungen?

- Normalerweise ist die Mundschleimhaut völlig glatt, blass-rosa und weich (Abb. 1). Jede Rauigkeit, jede Verhärtung, jede Verdickung und insbesondere jede weißliche (Abb. 2) oder tief rote Verfärbung muss umgehend untersucht werden. Ganz besonders wichtig ist es diese Untersuchung auch dann vorzunehmen, wenn keine Schmerzen vorhanden sind. Gerade die schmerzfreien Veränderungen sind die gefährlichen.
- Unabhängig davon sollte im Rahmen der zweimal jährlich empfohlenen Kontrolluntersuchungen beim Zahnarzt eine systematische Untersuchung der gesamten Mundhöhle erfolgen, um verborgene Veränderungen zu erkennen. Im Zweifelsfall sprechen Sie Ihren Zahnarzt darauf an. Bei jeder Veränderung der Schleimhaut und des Zahnfleisches muss die Ursache geklärt werden.
- Wenn als Ursache für die Schleimhautveränderungen beispielsweise eine Druckstelle oder eine Reizung durch eine Prothese vermutet wird, dann sollte diese Ursache beseitigt werden. Danach muss überprüft werden, ob die Mundschleimhaut zügig abheilt.
- Jede Veränderung der Mundschleimhaut, die nach 2 Wochen nicht wieder abgeheilt ist, muss als gefährlich betrachtet werden und daher weiter untersucht werden. Eine Anwendung von „Heilsalben“ jedweder Art darf nie über mehr als 2 Wochen fortgesetzt werden ohne eine eindeutige Diagnose zu sichern.
- Bei jedem Verdacht auf eine Krebsvorstufe oder einen echten Krebs ist eine Untersuchung durch einen spezialisierten Arzt oder Zahnarzt zwingend erforderlich.

Früherkennung des Mundhöhlenkrebses

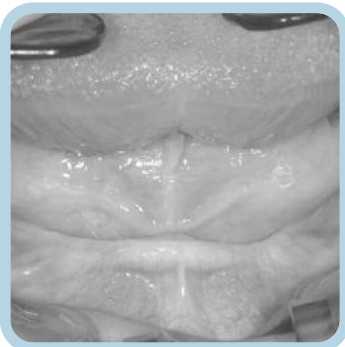


Wissenschaftlich abgesicherte Patienteninformation der Bundeszahnärztekammer und der Deutschen Gesellschaft für Zahn-, Mund- und Kieferheilkunde

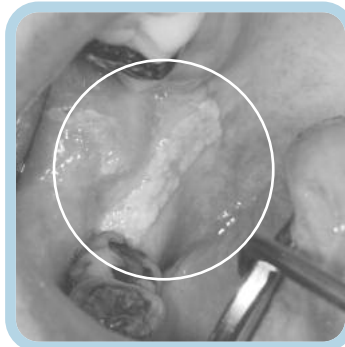
Wie erkenne ich als Betroffener Mundschleimhautveränderungen?

Mundschleimhautveränderungen können in unterschiedlicher Form und mit verschiedenen Begleitbeschwerden auftreten. Typische Beispiele sind:

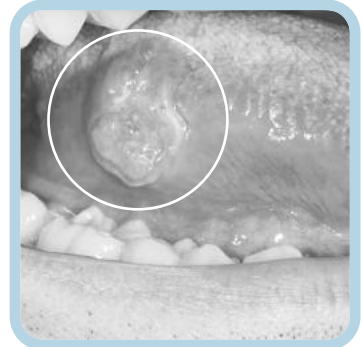
- Verlust des Oberflächenglanzes, matte Oberfläche
- weißliche Flecken auf der Oberfläche
- tief rote Oberfläche, wie bei einer Druckstelle oder Abschürfung
- Leicht blutende Oberfläche
- Verhärtung oder Rauigkeit der Mundschleimhaut
- Schmerzempfindlichkeit



Normale Mundschleimhaut. Die Oberfläche der Mundschleimhaut ist blass-rosa und glatt. Man erkennt feine Adern in der Schleimhaut.



Weißer Fleck. Hier handelt es sich um eine Krebsvorstufe, die entfernt werden muss.



Frühes Stadium eines Mundkrebses, der hier wie ein kleines Geschwür wächst und dabei völlig schmerzfrei ist. Jede derartige Veränderung muss umgehend untersucht werden.

Was sollte ein betroffener Patient beachten?

- Der wichtigste Risikofaktor für die Mundkrebs-Entstehung ist das Rauchen. Wenn bereits eine Krebsvorstufe entstanden ist, bedeutet dies, dass fortgesetztes Rauchen mit einer hohen Wahrscheinlichkeit zur Krebsentstehung führen wird. Nichtraucher zu werden, kann in dieser Situation daher über Leben und Tod entscheiden.
- In einigen Fällen entstehen Mundhöhlenkrebs durch chronische Entzündungen oder im Rahmen spezieller Grunderkrankungen. Die wichtigste Form ist der sog. Lichen der Mundschleimhaut. Hier handelt es sich um die Schleimhaut-Form der Knötchenflechte. Bei dieser Erkrankung wenden Sie sich an einen spezialisierten Zahnarzt oder Arzt.

Früherkennung des Mundhöhlenkrebses



Wissenschaftlich abgesicherte Patienteninformation der Bundeszahnärztekammer und der Deutschen Gesellschaft für Zahn-, Mund- und Kieferheilkunde

Was unternimmt der Zahnarzt bei Mundschleimhautveränderungen?

- Immer wenn eine Mundschleimhautveränderung gefährlich erscheint, also der Verdacht auf eine Krebsvorstufe oder einen Krebs besteht, muss eine Gewebeprobe entnommen werden. Die Gewebeprobe ist in aller Regel in örtlicher Betäubung möglich und kaum belastend. Die Gefahr einer „Verschleppung“ des Krebses oder einer „Aktivierung“ durch die Gewebeprobe gibt es nicht. Nur die Gewebeprobe gibt letzte Sicherheit über die Diagnose.
- Wenn eine Mundschleimhautveränderung eher als ungefährlich eingestuft wird, dann kann auch ein Zellabstrich zur Untersuchung genügen. Dabei werden Zellen mit einer kleinen Bürste von der Oberfläche abgeschabt und anschließend untersucht. Wenn das Ergebnis des Zellabstriches nicht eindeutig ist, muss zur Klärung eine Gewebeprobe erfolgen.
- Sofern die Zellabstriche oder auch die feingewebliche Untersuchung nur einen ungefährlichen Befund ergeben, die Schleimhaut aber nicht gesundet oder die Veränderung sogar zunimmt, sollte eine erneute Untersuchung bei einem spezialisierten Arzt oder Zahnarzt und eine erneute feingewebliche Untersuchung erfolgen.
- Tatsächlich besteht bei einigen Menschen eine Veranlagung zur wiederholten Entstehung von Krebsvorstufen. Wenn also eine Krebsvorstufe gefunden und beseitigt wurde, dann müssen regelmäßige Kontrollen erfolgen, um neue Veränderungen rechtzeitig zu erkennen.

Autoren: Kunkel/Hertrampf

Diese Patienteninformation beruht auf einer Leitlinie zu Vorläuferläsionen des oralen Plattenepithelkarzinoms, die Sie unter www.zzq-koeln.de finden.



Deutsche Gesellschaft
für Zahn-, Mund-
und Kieferheilkunde

mit freundlicher Empfehlung:

© BZÄK, DGZMK, ZZQ Stand 2/2011